Aus der Königlichen Universitäts-Frauenklinik zu Breslau.
Geheimrat Prof. Dr. O. Küstner.

Anatomische Untersuchungen über den Bau und die Aetiologie der Hämatocelenmembran.

Inaugural-Dissertation

der

Hohen Medizinischen Fakultät der Kgl. Universität Breslau

zur

Erlangung der Doktorwürde

in der

Medizin und Chirurgie

vorgelegt von

Curt Maennel.

Breslau 1908.

Gedruckt mit Genehmigung der medizinischen Fakultät der Universität Breslau.

Referent: Professor Dr. Küstner.

Bonhoeffer, Dekan.

Meiner lieben Mutter

in Dankbarkeit gewidmet.

(Aus der kgl. Universitäts-Frauenklinik zu Breslau [Geheimrat Prof. Dr. O. Küstner]).

Anatomische Untersuchungen über den Bau und die Aetiologie der Hämatocelenmembran[1]).

Von

Curt Maennel.

Mit Tafel III—IV.

Nélaton beschrieb im Jahre 1850 ein Krankheitsbild, die Haematocele retrouterina, und verstand darunter die Bildung einer prallen Blutgeschwulst im Douglasschen Raume, die nach allen Seiten abgekapselt den Uterus und Adnexe nach oben und vorn gegen die Symphyse drängte.

Der Name wurde bald verallgemeinert auf jede Blutgeschwulst im Becken angewandt, ja, man ist so weit gegangen, jeden Bluterguß in die Bauchhöhle als intraperitoneale Hämatocele zu bezeichnen (wie Barnes z. B. bei Uterusrupturen). In der Literatur traten dann Ansichten auf über die Quellen der Blutung und über die Ursachen und Bedingungen, warum es in einem Falle zur freien Blutung, im anderen zum abgeschlossenen Bluttumor komme; doch waren sie widersprechend und unklar und das hatte seinen Grund darin, daß man die heute allgemein anerkannte Ursache der Blutung, die Extrauteringravidität, entweder nicht kannte, oder nicht genügend würdigte. Erst als durch die Arbeiten von Veit und Werth über Extrauteringravidität dargetan wurde, daß diese, wenn auch nicht in allen, so doch in fast allen Fällen die Grundlage der späteren Hämatocele sei, war man einen Schritt weiter gekommen. Veit sagte allerdings mit Recht, daß je weiter die Kenntnisse von

---

[1]) Die Arbeit wurde am 27. Januar 1907 von der medizinischen Fakultät zu Breslau mit dem vollen Preise gekrönt.

der Extrauteringravidität fortschritten, desto mehr werde das Gebiet der Hämatocele als das eines eigenen Krankheitsbildes eingeschränkt.

Wie schon erwähnt, wurde in der älteren Literatur der von Nélaton geprägte Begriff der Hämatocele nicht immer nur auf dieses Krankheitsbild angewandt, und es ist ein Verdienst Schröders, hierin eine Sichtung der Begriffe vorgenommen zu haben. Er legte die Definition dahin fest: Die Haematocele retrouterina ist ein im Douglasschen Raum liegender abgekapselter Bluttumor, der den Uterus nach vorn und meist etwas nach oben drängt. — Daneben unterschied man noch die Haematocele anteuterina, wenn der Tumor die Excavatio vesico-uterina ausfüllte, und, lag er seitlich vom Uterus, die Haematocele lateralis.

Während heute über die Quellen der Blutung im allgemeinen Einverständnis erzielt ist, sind doch einige Fragen noch nicht endgültig geklärt, und besonders tritt immer wieder eine Frage auf: warum kommt es in so und so viel Fällen zur Abkapselung des Blutergusses und woher kommt diese Membran. Natürlich sind von den verschiedenen Autoren Ansichten über diesen Punkt geäußert worden und ferner sind hierzu zahlreiche, zum Teil sehr interessante Experimente gemacht worden.

Was die Ansichten der älteren Autoren betrifft, so disharmonierten diese beträchtlich. Die ursprünglichste und einfachste Erklärung der Abkapselung des Blutergusses ging von Schröder aus; er meinte, die Blutung erfolgt einfach in einen schon vorher gegen die freie Bauchhöhle abgeschlossenen Douglasschen Raum. Diese Anschauung wurde gar bald verlassen zu Gunsten einer anderen, die schon Nélaton vertreten hatte, daß nämlich der Bluterguß das Primäre, die Abkapselung das Sekundäre dabei sei.

Veit nahm zwar nicht einen völligen Verschluß des Douglas an, sondern er knüpfte die Membranbildung an das vorherige Vorhandensein von perimetritischen Strängen und Adhäsionen; bei langsamer Blutung sollte sich daran Fibrin niederschlagen und diese Gerinnsel sollten dann gewissermaßen den Kern für die übrigen, sich auskristallisierenden Coagula bilden. — Diese sehr plausible Ansicht fand den entsprechenden Anklang, und es lag nahe, weitere Aufklärungen auf experimentellem Wege anzustreben.

Fritsch spritzte daher Kaninchen nichtdefibriniertes Kaninchenblut in die Bauchhöhle; nach 36 Stunden waren nur noch geringe

Reste vorhanden, von denen nach noch längerer Zeit gar keine Spur zu entdecken war.

Auf Veits Veranlassung wurden von Hârsu Versuche angestellt; dieser erzeugte durch Bestreichen der Därme mit Kollodium künstliche Adhäsionen und brachte dann Blut in die Bauchhöhle; bei den nach einiger Zeit vorgenommenen Sektionen fanden sich weder Abkapselungen noch Blut.

Aehnliche negative Resultate hatten auch die Experimente von v. Ott, Vogel und Byl.

Inzwischen erschien eine auf diesem Gebiet wichtige Arbeit von Sänger; er zeigte, daß die offene, selbst mit Blut gefüllte Tube in die Hämatocele eintauche, von ihr im abdominalen Teil eingehüllt werde und so innig mit ihr verwachse, daß die Grenzbestimmung schwierig werde. Daher sei das Verhalten und die Lage der Tube bestimmend für die Lage der Hämatocele, die er Haematocele peritubaria nannte. Ist das abdominale Ostium wie gewöhnlich nach dem Douglasschen Raume gekehrt, so wird die Hämatocele eine retrouterina. Dies ist der Grund, weshalb sich das Blut hier ansammelt. Ist der Douglas nicht als solcher vorhanden, infolge von Verwachsungen oder Ausfüllung durch einen anderen Tumor, so wird die Hämatocele ausschließlich lateral. Ist das Tubenostium nach oben und vorn gewendet, so entsteht die Haematocele anteuterina.

Sänger unterscheidet, gestützt auf seine eingehenden anatomischen und histologischen Untersuchungen, zwei Typen von Hämatocelen:

1. eine diffuse, bei welcher das ergossene Blut in den Maschenräumen vorgebildeter membranöser Adhäsionen sitzt, durch diese Pseudomembranen abgekapselt und rasch resorbiert wird, wobei neue Gewebsstränge gebildet werden können;

2. eine solitäre, bei der das Blut zu einem rundlichen Tumor zusammengeballt ist. Der weiche Inhalt des Tumors ist von einer mehr oder minder dicken Kapsel umgeben, zwischen welcher und der ihr anliegenden Organen (Uterus, Lig. latum etc.) sich eine lockere Zwischenschicht befindet. Infolgedessen läßt sich eine solitäre Hämatocele wie eine Cyste ausschälen. Die Kapsel wird nicht von der Umgebung geliefert, sondern ist die „erstarrte Rinde“ des Blutergusses, die ihrerseits wieder in einem von Adhäsionen gebildeten Hohlraum steckt.

In dieser Arbeit Sängers findet sich zum ersten Male auch eine genauere Beschreibung eines mikroskopischen Präparates der Hämatocelenwand; es heißt darin:

„Die innere Schicht der inneren Hämatocelenkapsel besteht aus feinfaserigem, spinngewebeartigem Fibrin; in der Mittelschicht verdichtet es sich zu einem breiten an Netzknorpel erinnernden Maschenwerk (kanalisiertes Fibrin), in den äußeren Schichten wieder zu mehr welligen, bandartigen, wie komprimierten Zügen. In den Maschen und Spalten der Innen- und Mittelschicht sitzen zahlreiche runde und spindelige Leukozyten, während in den äußeren Schichten schollige, stark färbbare Kernsubstanzen (komprimierte Zellen) vorwiegen. In diesem frischesten Stadium finden sich innerhalb der Kapselwand noch keine Kapillaren. Mit dem Auftreten von solchen, welche von der lockeren Zwischensubstanz zwischen Hämatocelenkapsel und Umgebung ein- und bis zu der an die weichen Cruormassen grenzenden Innenschicht vordringen, mehrt sich auch die Zahl der Leukozyten, welche die Maschen und Spalten der Fibrinlagen allmählich dicht durchsetzen. Auffallend ist die geringe Menge eingesprengten Blutpigmentes.“ — Wirklich organisiertes Bindegewebe konnte Sänger außer längs den Gefäßen sonst nirgends nachweisen.

Kurz vor dieser Arbeit waren von Muret zwei Fälle von Haematocele solitaria genauer histologisch untersucht und beschrieben worden; es sei gestattet, den ursprünglichen Wortlaut folgen zu lassen:

Fall 1. Die weißliche Kapsel, welche das rote, große Blutcoagulum einschließt, ist ziemlich scharf gegen dasselbe abgegrenzt, doch bleiben beim Abschälen überall dünne festhaftende Bröckel davon auf ihrer Innenfläche sitzen. Die Kapsel, bis 3 mm dick, erweist sich histologisch als eine in bindegewebiger Organisation begriffene Membran mit Blutgefäßen. In den äußeren Schichten schon ausgesprochen bindegewebig, enthält sie nach innen zu in zunehmender Masse balkige, hyaline Substanz. Elastische Fasern konnten nicht nachgewiesen werden. Man gewinnt den Eindruck einer von außen nach innen fortschreitenden Organisation des Coagulums.

Fall 2. Die bis 2 mm dicke Kapsel der Hämatocele besteht aus einem organisierten, wenn schon ziemlich gefäßarmen Bindegewebe, dessen Hauptbestandteil breite, homogene Bänder bilden, welche der Fläche nach verlaufend, sich zu

einem Netz mit sehr langen schmalen Maschen verbinden. In den letzteren liegen langgezogene Spindelzellen einzeln oder zu mehreren: im letzteren Falle scheinen sie oft eins der engen Blutgefäße zu sein. So bleibt sich der Bau der Wand durch ihre ganze Dicke hindurch gleich bis zu dem roten Blutcoagulum hin, nur daß in der Nähe des letzteren das Kapselgewebe mit reichlichem Blutpigment durchsetzt ist. Elastische Fasern nicht nachgewiesen.

Diese beiden Beschreibungen von Sänger und von Muret stehen sich einander widersprechend gegenüber. Sänger hat in der Kapselwand breite bandartige Streifen gesehen, die er für Fibrin erklärt, Muret findet homogene Bänder, die er rundweg für Bindegewebe ansieht. Eine solche Differenz mußte notwendig zu weiteren Forschungen veranlassen, und dies Thema gab denn auch Mandl und Schmit Veranlassung zu einer sorgfältigen und umfangreichen Arbeit.

Es wurden eine ganze Reihe von solitären Hämatocelen untersucht und besonderes Gewicht auf die mikroskopische Erforschung der einzelnen Kapseln gelegt. Diese histologischen Untersuchungen ergaben durchgehend, daß relativ frühzeitig, jedenfalls schon nach einigen Wochen, die Hämatocelen organisiert werden, und daß in späteren Stadien die Kapsel sicher aus Bindegewebe besteht; das Ergebnis der Beobachtungen stimmt im ganzen und großen mit der Muretschen Beschreibung überein. Jedenfalls ist diesen Untersuchungen auch deshalb große Bedeutung beizumessen, weil sie sehr sorgfältig gemacht wurden; die beiden genannten Autoren begnügten sich nicht nur mit der Giesonschen Färbung für Bindegewebe und der Weigertschen Fibrinreaktion, sondern sie prüften noch überdies in einer Reihe von Fällen den optischen Charakter der fraglichen Gewebe, und zwar nach der von v. Ebner angegebenen optischen Bindegewebsreaktion; auch diese Prüfung fiel in allen Fällen positiv aus.

Damit war die Unhaltbarkeit der Sängerschen Ansicht, daß die Kapsel nur aus Fibrin bestehe, zur Evidenz bewiesen; der Frage jedoch, warum überhaupt das ergossene Blut nicht einfach resorbiert werde, wie es doch bei den Experimenten durchweg der Fall war, sondern daß es im Becken liegen bleibend coagulierte und abgekapselt wurde, war man dadurch nicht näher getreten, und in diesem

Punkte immer noch auf die oben erwähnten Ansichten von Schröder und Veit angewiesen. Daß die Blutung in einen präformierten Hohlraum erfolgt, also sozusagen die fertige Kapsel nachträglich durch den Erguß ausgefüllt wird, ist ja natürlich möglich und denkbar, jedoch dürften das doch wohl die allerseltensten Fälle von Hämatocele sein. Dagegen muß man der Ansicht von Veit, daß bereits vorhandene Adhäsionen die Gerinnung und Abkapselung erleichtern, für gewisse Fälle von Hämatocele, wie für die diffuse nach Sänger, gewiß eine hohe Bedeutung zumessen, jedoch hat man für das Zustandekommen der Membran der solitären Hämatocele hierin keinen Anhaltspunkt.

Die letzten Untersuchungen darüber haben sich meist damit beschäftigt, den Grund für das Ausbleiben der Resorption festzustellen und Fehling glaubt diesen Grund darin zu erblicken, daß größere Mengen des Blutes schon coaguliert in die Bauchhöhle gelangen. Das Blut reize an und für sich als Fremdkörper das Peritoneum zu entzündlicher Reaktion. Auch seien dem Blute einmal der Fötus und Eiteile, in anderen Fällen vielfach aus der Tube stammende Keime beigemischt, die die Entstehung peritonitischer Vorgänge begünstigten.

Busse, der neuerdings die Entstehungsbedingungen erörterte, macht das Stagnieren des Blutes im Becken und die Bildung des Hämatocele abhängig von zwei Faktoren: erstens gelangt das Blut vielfach gar nicht in flüssiger Form und unvermischt in die Bauchhöhle, sondern tritt vielmehr in Gestalt von festen Gerinnseln und durchsetzt von allerlei fremdartigen Beimengungen aus der Tube in die Peritonealhöhle, und zweitens unterbleibt die Resorption auch des flüssigen normalen Blutes, weil das Bauchfell des Beckens bei den Tubenschwangerschaften vielfach infolge von chronischen Entzündungsprozessen seine Resorptionsfähigkeit überhaupt verloren habe.

In demselben Sinne wie Busse hat sich Alterthum ausgesprochen.

Werth dagegen mißt den Befunden von Busse keine besondere Bedeutung bei; er hält es nicht für erwiesen, daß die chronisch entzündlichen Prozesse regelmäßige Begleiterscheinungen der Tubenschwangerschaft seien, glaubt vielmehr, daß dieselben eher Folgezustände des Blutergusses darstellen. Er gibt einige eigene Andeutungen zur Erklärung. Nach seiner Ansicht sind die Resorp-

tionsbedingungen in dem unteren Teile der Bauchhöhle nicht die gleich günstigen wie in den oberen Partien, und zwar weil die Peristaltik des Darmes und die Zwerchfellbewegungen auf die im kleinen Becken befindlichen Flüssigkeitsansammlungen weniger wirken können und diese bleiben daher an Ort und Stelle. In der Beckenhöhle sei die Möglichkeit der Ansammlung einer größeren Blutmenge ohne Zwischenlagerung von Darmschlingen gegeben; dies begünstige die Gerinnung.

Dann hebt er noch hervor, daß bei Tubarabort oft weitere Blutungen in verschiedenen Zeitzwischenräumen erfolgen; hat der erste Bluterguß sich schon abgekapselt, so kann der ganze Tumor sich durch die erfolgenden Nachschübe derart vergrößern, daß das zuerst gebildete Dach allmählich höher gehoben wird. Das später ergossene Blut steht außerdem noch unter anderen, bezüglich der Resorption ungünstigeren Bedingungen. Diese Darlegungen sind wichtig und sie haben durch die Arbeiten von Skutsch Bestätigung gefunden, der in allerjüngster Zeit dieser Frage noch einmal auf experimentellem Wege nähergetreten ist.

Skutsch fand, wie schon Fritsch und Hârsu vor ihm, daß Blut, defibriniertes oder nichtdefibriniertes, in eine bis dahin intakte Bauchhöhle gebracht, binnen kürzester Frist meist spurlos resorbiert wird. Erzeugte er dagegen mehrmalige Blutungen in Nachschüben, so waren vom ersten Versuch, wenn überhaupt Gerinnselmassen da waren, diese verschwindend klein, nach jedem neuen Bluterguß blieb jedoch eine entschieden größere Masse geronnenen Exsudates zurück als sonst. Diese Reste waren meist durch feine Verklebungen mit der Nachbarschaft verbunden.

Einige andere Versuche machte Skutsch so, daß er vor Eröffnung der Bauchhöhle Blut aus einem größeren Ohrgefäß des Kaninchens entnahm, und dies in einem aseptischen Gefäß gerinnen ließ. Dann öffnete er das Peritoneum, tat die kleinen Gerinnselstückchen in die Beckenhöhle und ließ nun frisches Blut aus den Ligamentgefäßen hinzu. In über der Hälfte der Fälle konnte er nach der üblichen Kontrollzeit (24 Stunden) einen weit ansehnlicheren Blutrest konstatieren als sonst.

Es ist dadurch erwiesen, daß die in die Beckenhöhle gelangenden Blutmassen den Anstoß zu abkapselnden Prozessen geben können. Inwieweit hierbei etwaige abnorme Beimischungen (Tubensekret, Eiteile) eine Rolle spielen, darüber konnten nur Vermutungen auf-

gestellt werden; daß aber überhaupt Blutcoagula mit ihrer Umgebung verkleben, dafür geben die Experimente von Skutsch eine Stütze.

Er hält es von größter Bedeutung für die Entstehung von peri- bezw. paratubaren Hämatocelen, daß erstens bereits geronnene Blutmassen aus der Tube in die Peritonealhöhle gelangen, und daß zweitens die Blutung in successiven Schüben auftritt. In dem ersten Punkt berührt er sich mit Busse, der allerdings auch die Durchsetzung des Gerinnsels mit fremdartigen Beimischungen betont.

Bevor ich zu meinen Darlegungen komme, möchte ich noch in Kürze auf das Kapitel „Eieinbettung" aus Werths Arbeit über Extrauteringravidität eingehen.

Nach den Ausführungen von Werth geht das Ei zum Zweck seiner Einbettung durch das Epithel der Tubenschleimhaut hindurch, und siedelt sich in der Tubenwand an. Der eigentliche Eiboden wird also von vornherein von dem Bindegewebe und den Muskelzügen der Tubenwand gebildet; im Uterus antwortet der Eigrund mit der Bildung einer Decidua, diese Reaktion bleibt in der Tube aus, und deshalb bleibt die Basis des Eies immer dieselbe, d. h. die ganze Eikapsel ist unmittelbar von dem Bindegewebe und der Wandmuskulatur umgeben. Durch das Hineinwuchern der Chorionzotten kommt es zu einer Lockerung des sonst festen Verbandes der einzelnen Zelllagen. Oft findet man letztere isoliert, in losen Anhäufungen in den Zottenzwischenräumen liegen.

Ist nun durch die Arrosionswirkung des Trophoblastes ein Gefäß lädiert worden, so erfolgt die Blutung zuerst in den Spalt zwischen Eikapsel und Tubenwand hinein, gewöhnlich wird dabei das Ei zertrümmert und der Bluterguß tritt an seine Stelle, d. h. er ist allseitig von den aufgelockerten Schichten, Bindegewebe und Muskelfasern der Tubenwand umgeben. — Je nachdem nun die Arrosionswirkung des wachsenden Eies nach der Seite des Tubenlumens oder nach der Außenfläche der Tube einen locus minoris resistentiae geschaffen hat, kann es zu sogenanntem „innerem" oder „äußerem Kapselaufbruch" kommen. Ist die Blutung keine sehr große gewesen, und langsam erfolgt, so leisten die Wände noch eine Zeitlang Widerstand und das Hämatom hat Zeit, wenigstens Anfänge von Gerinnung einzugehen.

Nach den Ausführungen von Werth kann sich dies Hämatom von seiner Grundfläche ablösen und zum Ostium abdominale heraustreten. Dieser Austritt wird hervorgerufen durch den Druck der dahinter sich anhäufenden Blutmengen und außerdem kommen auch die Kontraktionen der Tubenmuskulatur in Frage.

Die neueren Beobachtungen haben gezeigt, daß es wesentlich der tubare Abort ist, an den sich die Hämatocelenbildung anschließt; bei der Ruptur dagegen findet sich häufiger die freie Blutung in die Bauchhöhle. Es hat sich jedoch nicht die anfangs auch von Werth geteilte Ansicht bestätigt, daß der Abort ausschließlich die Hämatocele, die Ruptur die freie Blutung veranlasse. Auch bei der Ruptur bezw. Usur kann es zur Abkapselung, zur Hämatocelenbildung kommen, besonders wenn es sich um kleine Perforationen mit Nachschüben handelte.

Der Zweck der nachfolgenden Erörterungen soll sein, durch mikroskopische Untersuchungen etwaige Anhaltspunkte für die Entstehungsweise der Membran der solitären Hämatocele zu gewinnen; dazu stand mir das reichhaltige Material der Breslauer Klinik zur Verfügung, und es machte zuerst einige Schwierigkeiten, dies in Hinsicht auf richtige Zusammenstellung der Präparate zu verwerten. Doch von der Voraussetzung ausgehend, daß der Tubarabort in irgend einem ursächlichen Zusammenhang mit der Hämatocele stehe, untersuchte ich die betreffenden Präparate zuerst und es ließen sich dann leicht spätere Stadien finden, die sich in selbstverständlicher Reihenfolge dem ersten anschlossen.

Es sind im ganzen 48 Fälle untersucht worden, doch würde es ermüden, sie alle hintereinander anzuführen, da, wie zu erwarten ist, öfters Wiederholungen ein und desselben Stadiums vorkommen; ich habe deshalb 9 prägnante Fälle herausgesucht, die nach meiner Ansicht ein Bild der Genese der Hämatocelenkapsel darbieten, und sowohl nach rein äußerlichen Gesichtspunkten, als auch in Bezug auf das Alter in aufsteigender Reihenfolge zueinander passen.

Die übrigen Präparate stellen meist Parallelfälle zu den ersten dar, doch bieten einzelne von ihnen manche interessanten Punkte, weshalb ich die Beschreibung zum Schluß folgen lasse.

Die Untersuchung des einzelnen Präparates gestaltete sich folgendermaßen: Nachdem es zunächst in der Aufsicht nach möglichst eingehender Orientierung über die topischen Verhältnisse beschrieben worden war, wurde es durchschnitten, wobei mich immer die Rücksicht leitete, möglichst klar den Uebergang von Tube in Hämatocelenkapsel zu Tage treten zu lassen; nach der Beschreibung des Durchschnittes wurden ein, gewöhnlich aber mehrere Blöcke an verschiedenen Stellen herausgenommen zur weiteren mikroskopischen Untersuchung; hauptsächlich waren dies der Uebergang von Tubenwand in Hämatocelenkapsel, diese allein mit den angrenzenden Blutschichten, und Stellen der Membran, wo an ihrer Außenfläche Reste der früheren Adhäsionen saßen. Besonderen Wert legte ich, trotzdem ich mir des schwierigen Mikrotomierens wohl bewußt war, darauf, möglichst große Teile des an die Wand angrenzenden Coagulums mitzunehmen, um dies auf die Durchmischung mit etwaigen Eiresten zu untersuchen. Die Stücke wurden dann gehärtet, in Celloidin eingebettet und mikrotomiert. Von jedem Block wurden drei Schnitte in verschiedener Weise gefärbt, mit Hämatoxilin-Eosin, nach van Gieson zum prägnanteren Nachweis des Bindegewebes und nach Weigert zur Feststellung des Fibringehaltes.

Bei der mikroskopischen Untersuchung der einzelnen Schnitte richtete ich mein Augenmerk natürlich zuerst auf den Uebergang von Tumorwand und Tumorinhalt. Aus theoretischen Ueberlegungen und nach den oben erwähnten Auseinandersetzungen von Werth über Eieinbettung in die Tubenwand und daran anschließenden Abort, war ich zu der Annahme gekommen, daß wenn die Blutung in die Tubenwand stattgefunden hat, also zwischen Bindegewebe und Muskelbündel hinein, sich vielleicht hier schon Prozesse abspielen könnten, die zum mindesten die Bildung einer membranösen Hülle um den Bluterguß begünstigten. Meine Untersuchungen zielten also zunächst darauf ab, in den Grenzschichten des Coagulums organisierte Bestandteile, Zellen oder ganze Gewebsstücke aufzufinden, die aus dem Konnex mit ihrer früheren Umgebung herausgerissen, jetzt die Oberfläche des geronnenen Blutergusses bildeten. Diese Verhältnisse kann man natürlich nur bei ganz frühen Stadien, vielleicht bei eben eingetretener Blutung in die Tubenwand erwarten, und das erste Präparat ist deshalb noch keine Hämatocele, sondern erst das Vorstadium.

I. Frau M. K., 32 Jahre, hat einmal vor 12 Jahren entbunden, Menstruation war immer regelmäßig. Vor 2 Jahren trat bei der Patientin zur Weihnachtszeit rechts neben dem Uterus unter heftigen Schmerzen und Kollapserscheinungen eine Geschwulst auf, die der behandelnde Arzt als Hernie erklärte und mit Bruchband behandelte. Im Sommer darauf Wohlbefinden. — Vor einem Jahr wiederholt sich der Zustand. Ein andrer Arzt, ein Spezialist, erklärt die Krankheit für ein Exsudat, das nach der Beschreibung in das Rektum durchgebrochen sein soll. Darauf wieder Wohlbefinden. Jetzt ist die Frau Mitte Januar in die Klinik gekommen, weil sie im vergangenen Dezember unter denselben Erscheinungen wieder erkrankt ist, d. h. starke Schmerzen im Leibe und im Kreuz, Kollapserscheinungen, bräunlicher Fluor.

In der Klinik wurde die Diagnose auf „Graviditas extrauterina" gestellt. — Bei der Operation wurden die rechten Adnexe herausgenommen.

Das makroskopische Präparat besteht aus der rechten Tube und einem Teil der Mesosalpinx. Ovarium fehlt. Die Tube ist in ihrer peripheren Hälfte durch einen apfelgroßen Tumor ausgedehnt; die Oberfläche ist überall glatt, allerdings prall gespannt, zeigt nirgends eine Verletzung des peritonealen Ueberzuges. Fimbrien geschlossen. Auf dem Durchschnitt treten die Verhältnisse des eben eingetretenen Tubarabortes deutlich zu Tage. Inmitten einer 2—3 cm dicken Blutkapsel liegt das noch völlig erhaltene Eichen, 2 cm lang, mit dem 1 cm langen Fötus. — Da, wo die Wand des Tumors von der Tube gebildet wird, ist sie bis ½ cm stark, während der ganze übrige Teil des Tumors von einer gleichmäßig dünnen Hülle umschlossen wird. Das Blut stülpt sich und damit die dünne Schleimhaut noch etwas in das Tubenende hinein, ohne jedoch das Ostium abdominale tubae zu überschreiten oder in diesem von außen sichtbar zu werden. Untersucht man nun die Wände, die das Coagulum umgeben, mikroskopisch, so findet man da, wo die Tube der Geschwulst anliegt, diese unversehrt, das Lumen offen; nach beiden Seiten dehnen sich ihre Wände stark aus, leicht erkennbar an den überall deutlich sichtbaren Muskelzügen.

Durch das Vorhandensein des Fötus ist der Tubarabort sichergestellt; doch wäre selbst, wenn dieser fehlte, schon zerfallen und resorbiert wäre, die Diagnose immer noch eine leichte gewesen, denn in dem ganzen Bluterguß zerstreut sieht man zahlreiche Chorionzotten.

Betrachtet man sich nun den Uebergang zwischen Blut und Tubenwand genauer, so findet man durchaus nicht eine haarscharfe Grenzlinie zwischen beiden (cf. Tafel III, Fig. 1); schuld daran sind Leukozyten und Lymphozyten, die, aus den erweiterten Gefäßen der Tubenwand austretend, nach dieser Grenze hin wandern; hier verdichten sie sich zu einem Granulationswall, von dem aus nun einzelne in die Blutmasse hinein vordringen und hier Veränderungen eingehen, die in den folgenden Präparaten klarer und fortgeschrittener zu Tage treten.

Diesen Schritt weiter führt uns der nächste Fall.

II. Frau M. M., 36 Jahre, erste Entbindung vor 10 Jahren. Menstruation war regelmäßig alle 4 Wochen 3—4tägig. Die letzte Regel vor 4 Wochen verspätete sich aber um 3 Tage; seitdem dauert die Blutung ununterbrochen an.

Bei der Operation ergab sich, daß etwas Blut im Abdomen war, zum Teil flüssig, zum Teil alte Bröckel. An den linken Adnexen ist eine eigroße Geschwulst zu bemerken; sie werden abgebunden und abgebrannt. Der Uterus ist durch zahlreiche Adhäsionen retrofixiert.

Das makroskopische Präparat stellt sich als hühnereigroßer Tumor im peripheren Teil der Tube dar; der Tumor ragt zum Teil aus dem Fimbrienende heraus und hier ist seine Oberfläche unregelmäßig und von einem feinen grauen Schleier überzogen; im übrigen Teil ist die Wandung von dem Peritoneum der Tube überzogen. Auf dem Durchschnitt ist makroskopisch nichts mehr von Ei oder von Teilen desselben zu entdecken, sondern die ganze Geschwulst ist von einem einheitlichen Blutcoagulum gebildet. Im mikroskopischen Präparat dagegen lassen sich noch ab und zu degenerierte Chorionzotten erkennen, so daß dadurch die Diagnose „Tubenabort“ sicher gestellt ist. Der Uebergang zwischen Bluterguß und abschließendem Bindegewebe ist in diesem Präparat von besonderer Wichtigkeit (cf. Tafel III, Fig. 2). Er wird vor allem durch einen dichten Granulationswall gebildet, der sich aus den aus den Gefässen ausgewanderten Lymphozyten zusammensetzt. Aus dieser Masse dringen meist mehrkernige große Zellen in den Bluterguß vor und gehen hier Umbildungen ein, die in den Lehrbüchern der Pathologie in den Kapiteln über Hypertrophie, Regeneration und Neubildung von Bindegewebe näher beschrieben sind. Das Protoplasma dieser sogenannten Fibroblasten wächst zu längeren oder kürzeren Fortsätzen aus (cf. Tafel III, Fig. 2). Vorerst liegen diese

Gebilde zerstreut und von einander getrennt, dann schließen sich die Ausläufer zusammen und es entsteht dadurch ein weitmaschiges Netz. In diese Maschen und Lücken lagern sich nun wieder neue Leukozyten ein, das Netz wird immer dichter und schließlich eine zusammenhängende bindegewebige Membran.

Das Protoplasma der einzelnen Zellen zeigt zuerst noch eine feine Granulierung, die aber bald den für Bindegewebe typischen Fibrillen Platz macht. Stellt man sich nun vor, daß durch irgend welche Umstände, Trauma oder aktive Kontraktion der Muskulatur, die ganze Masse aus der Tube herausgetrieben wird, so tritt die Trennung ungefähr an der Stelle des Granulationswalles ein; da, wie oben erwähnt, die Elemente der Tubenwand aufgelockert sind, so können auch leicht einzelne Bindegewebszellen oder ganze Stücke mit Muskelfasern aus der Wand mitgerissen werden. Es tritt dann ein Gebilde in die Bauchhöhle, das in seinen peripherstenSchichten von meist kontinuierlich zusammenhängenden organisierten Bestandteilen durchsetzt ist. Die Oberfläche eines solchen Coagulums zeigt dann nicht mehr die braunrote bis schwarze Farbe des geronnenen Blutes, sondern sie hat einen feinen grauen Schimmer; an dem in Rede stehenden Präparate kann man dies an der aus dem Fimbrienende hervorragenden Calotte deutlich erkennen.

Unter dem Mikroskop bietet ein Längsschnitt durch das Fimbrienende und das darunter liegende Coagulum folgende Verhältnisse.

Der Bluttumor steht nicht mehr unmittelbar mit der Tubenwand in Zusammenhang, sondern es ist schon eine teilweise Trennung zwischen beiden eingetreten und die ganze Masse schiebt sich durch das Ostium abdominale nach außen. Die Oberfläche des Bluterg usses ist in kontinuierlicher Schicht überzogen von einer zarten, schwach färbbaren Hülle, die man unschwer als nekrotische, in hyaliner Quellung begriffene Bindegewebselemente erkennt. Ab und zu finden sich auch noch frischere Auflagerungen, die noch zum Teil Farbe angenommen haben. Ueberall an der ganzen Zirkumferenz des Coagulums sind zahlreiche Lymphozyten eingewandert, die sich teils im Blut, teils in der hyalinen Grenzschicht angesiedelt haben, und hier die oben erwähnten bindegewebigen Umbildungen eingehen.

Diese Verhältnisse prägen sich noch klarer und fortgeschrittener in Fall III aus.

III. Frau R., 36 Jahre, 3 Partus; Menstruation immer regelmäßig, letzte Regel vor 2 Monaten. Vor 6 Wochen soll ein Abort stattgefun-

den haben, der außerhalb mit Spülungen und Tamponade behandelt wurde. Seit der Zeit blutet die Patientin. Kreuz- und Rückenmarkschmerzen.

Die klinische Untersuchung ergibt, daß der Uterus anteponiert, in toto etwas vergrößert ist. Linke Adnexe faustgroß, fluktuierend, mit der Umgebung verwachsen. Rechte Adnexe in derselben pathologischen Weise verändert; durch eine Probepunktion dieser rechten Adnexe wird etwas gelbgraue, flockige, eiterähnliche Flüssigkeit entleert.

Klinische Diagnose: Graviditas tubaria sin. Haematocele retrouterina Pyovarium dextrum.

Bei der Operation ergibt sich, nach mühsamer Trennung der beiden in der Tiefe fest verwachsenen Tubensäcke, daß es sich rechterseits um Pyovarium, linkerseits um Tubargravidität und beginnenden Abort handelt.

Das Präparat der linken Adnexe besteht aus der bis zu Apfelgröße aufgetriebenen Tube, deren Längsdurchmesser auf Kosten des Querdurchmessers derart zurückgegangen ist, daß ein etwa rundlicher Körper entstanden ist. Das abdominale Ende der Tube ist dilatiert und durch daraus hervorragende Blutkoagula verstopft; deren Oberfläche ist unregelmäßig gestaltet und zeigt einen feinen grauen Schimmer, sie sieht aus wie epithelialisiert. — Der Inhalt hat die Tubenwandungen derart gedehnt, daß an einer dem Ansatz des Lig. latum gegenüber gelegenen Stelle die Muskelbündel auseinander gewichen sind, daß der dunkle Inhalt — Blut — durchschimmert, und sich, nur noch von einer dünnen Membran bedeckt, durch die Tubenmuskulatur durchdrängt. Auf dem Durchschnitt läßt sich makroskopisch nichts mehr vom Ei oder Teilen desselben erkennen; in mikroskopischen Präparaten dagegen kann man noch ab und zu in Zerfall begriffene Gebilde feststellen, die wie Schatten von ehemaligen Chorionzotten aussehen.

Das aus dem Ostium abdominale heraustretende Koagulum ist wieder in seinen Grenzschichten zum Teil sehr dicht durchsetzt von Lymphozyten. Außerdem trägt seine Oberfläche an einer Stelle eine ziemlich ausgedehnte Lage von organisierten Gewebsstücken (cf. Tafel IV, Fig. 5); man erkennt sofort Muskelfasern, dazwischen das in hyaliner Quellung begriffene Bindegewebe. Dieser Gewebsrest liegt gerade im Tubenausgang unter den Fimbrien und man sieht auf den ersten Blick, daß er nicht zu der über ihm liegenden Tubenwand gehört, sondern eben von einer mehr uterinwärts gelegenen

Stelle losgesprengt worden ist, und nun als oberflächliche Bedeckung des Blutergusses mit diesem in die freie Bauchhöhle ausgestoßen wird. Ferner zeigt das Präparat noch einen anderen interessanten Punkt, und zwar ist die Tubenschleimhaut an den Stellen, wo sie unmittelbar an das Koagulum anstößt, verschwunden, in den Krypten und Buchten dagegen ist sie vollkommen erhalten. Das seines Schleimhautüberzuges beraubte Bindegewebe der Fimbrien grenzt also direkt an die das Koagulum umgebenden Zellschichten. Für die einwandernden Lymphozyten ist das natürlich der gegebene Weg zur Ueberwanderung und es läßt sich leicht verstehen, daß an diesen Stellen die Bindegewebsentwicklung besonders mächtig wird und, falls die Umstände günstig liegen, zu ziemlich festen Verwachsungen mit der sich um den Bluterguß bildenden Hülle führt. Das darunter liegende Bindegewebe ist mit den den Bluttumor umhüllenden Zelllagen verklebt. Man kann diese Stellen als Brücken ansehen, über die die Organisation, einwandernde Lymphozyten, fortschreitet. Wenn nun sekundäre, langsam erfolgende Blutergüsse in der Tube das erste Koagulum herausdrängen, so reißen die Fimbrien an den Verwachsungsstellen nicht, sondern werden gedehnt und lang ausgezogen, so lang, daß sie schließlich meridianförmig den Tumor umgreifen können. Nach meiner Ansicht ist dies die Erklärung für diese seltenen Formen von solitären, peritubaren Hämatocelen, wie sie von Mandl und Schmit beschrieben worden sind. Bedingung dafür ist natürlich, daß der Bluterguß sehr langsam erfolgt und nicht sehr abundant ist, und zwar erst dann, wenn die Verwachsungen Zeit genug gehabt haben, genügend fest zu werden; es sind dies, wie gesagt, seltene Formen; häufiger kommt es vor, und dies sind die eigentlichen peritubaren Hämatocelen, daß das ganze Blutkoagulum verhältnismäßig schnell ausgestoßen wird; dann sitzt das Fimbrienende aufgestülpt dem Tumor auf und die Tubenwand setzt sich kontinuierlich in die Hämatocelenwand hinüber fort.

Folgendes Präparat mag als Beispiel dienen.

IV. Frau A. W., 27 Jahre, Menstruation regelmäßig alle 4 Wochen 3—4tägig, die letzten Menses hatte Patientin vor 2½ Monaten. Seit 6 Wochen andauernde Blutungen; mit dem Anfang der Blutung traten auch wehenartige Leibschmerzen auf.

Die klinische Untersuchung ergibt: Uterus klein anteflektiert, beweglich, nach rechts verdrängt durch einen festweichen, ca. kindsfaust-

großen Tumor, der sich links ihm breit anlegt und nach hinten unten sich fortsetzt. Untere Tumorkuppe rundlich.

Klinische Diagnose: Extrauteringravidität.

Die bei der Operation herausgenommenen linken Adnexe zeigen folgende Verhältnisse. Das uterine Ende der Tube ist deutlich erkennbar, von einem Ostium abdominale ist nichts zu sehen; statt dessen wölbt sich da, wo man es vermutet, ein etwa gänseeigroßer halbkugeliger Tumor vor; dessen Oberfläche ist im ganzen und großen glatt, an einigen Stellen sind geringe Reste von zerrissenen Adhäsionen zu sehen; eine Grenze zwischen der Tumorwand und der Tubenwand läßt sich nicht feststellen, beide gehen kontinuierlich ineinander über; der mittlere Teil der Tube ist bis zu Hühnereigröße angeschwollen, fühlt sich etwas weicher an, als der ziemlich kompakte Endtumor.

Auf dem Durchschnitt stellt sich der ganze Inhalt als geronnenes Blut dar; die Wand der mittleren Anschwellung läßt sich schon makroskopisch leicht als Tubenwand diagnostizieren; am Uebergang zu der Endanschwellung verdickt sie sich etwas, und hier ragen zottenförmige Gebilde des Tumors hinein, die man als Fimbrien ansprechen kann. Dann wird die Wand ziemlich dünn, ½—1 mm, diese Stärke behält sie aber gleichmäßig in der ganzen Zirkumferenz bei. Ein mikroskopisches Präparat der vermutlichen Uebergangsstelle (cf. Tafel III, Fig. 3) läßt die eine Hälfte, wie angenommen, als Tubenwand erkennen. Man sieht Muskelzüge, in den Krypten noch gut erhaltene Schleimhaut; an der Berührungsstelle mit dem Koagulum fehlt diese, und es grenzt also wieder Bindegewebe unmittelbar an das Blut. Außerdem sieht man noch sehr zahlreiche größere und kleinere Gefäße, wie sie typisch für die Fimbrienenden sind. Der andere Teil der Wand zeigt das Bild der ausgebildeten Hämatocelenkapsel, wie sie schon von älteren Autoren beschrieben worden ist: sich durchkreuzende Bindegewebszüge, nach dem Zentrum in fortschreitender Entwicklung begriffen, und ferner der ganz typische auffallende Mangel an größeren Blutgefäßen. Diese beiden Wandhälften legen sich schräg aneinander und sind fest miteinander verwachsen, und doch sieht man auf den ersten Blick die scharfe Grenze zwischen beiden. Auf der einen Seite ungeheuer gefäßreiches Gewebe, dann ein schmaler Granulationswall, unmittelbar daran anschließend auf der anderen Seite fast gefäßloses Bindegewebe. Ganz unwillkürlich drängt sich einem der

Gedanke auf, daß der erste Teil die einstige Fimbrie ist, die ihres Schleimhautüberzuges beraubt fest mit der ausgebildeten Hämatocelenmembran verwachsen ist. Wir haben es also in diesem Falle schon mit einer ausgebildeten peritubaren solitären Hämatocele zu tun, und es erübrigt noch, das Präparat einer älteren Hämatocele zu beschreiben.

V. Frau B., 29 Jahre. 2 Partus. Menstruation immer regelmäßig, letzte vor 3 Monaten; bald danach erkrankte Patientin plötzlich mit heftigen Schmerzen im Unterleibe, auch hat seitdem die Blutung angedauert. Die klinische Untersuchung stellt links hinter dem Uterus einen nicht ganz faustgroßen Tumor fest, Punktion ergibt altes Blut.

Klinische Diagnose: Hämatocele nach Extrauteringravidität.

Bei der Operation zeigte sich das Netz und Dünndarm an einigen Stellen mit der Hämatocele verwachsen, doch ließen sich diese Adhäsionen mit leichter Mühe trennen. Dagegen war die Kapsel weiter unten mit der seitlichen Beckenwand so fest verklebt, daß sie bei dem Versuch, die ganze Hämatocele auszuschälen, einriß, und ein über fünfmarkstückgroßer Teil der Membran an der Beckenwand haften blieb.

Das Präparat besteht aus der im abdominalen Teil etwas angeschwollenen Tube; diese setzt sich ohne makroskopisch erkennbare Grenze in den nicht ganz faustgroßen Hämatocelensack fort. Gegenüber der Eintrittsstelle der Tube fehlt in der Kapsel das oben erwähnte Stück. Die Oberfläche ist faserig uneben, hier und da flottieren abgerissene Adhäsionsstümpfe. Von dem früheren Inhalt sind nur noch Reste vorhanden, die in Gestalt von größeren oder kleineren Bröckeln der Innenwand ziemlich fest anhaften. Auf der Innenfläche (cf. Tafel IV, Fig. 7) präsentiert sich die Durchtrittsstelle der Tube als eine trichterförmige Einsenkung in der Kapselwand. Dieser Trichter ist ausgekleidet von Wülsten, die den samtartigen Belag der Tubenschleimhaut tragen. Diesen Belag kann man als sternförmige Figur um die Tubenöffnung herum eine Strecke weit auf der Innenfläche der Kapsel verfolgen, d. h. also die Fimbrien sind fest mit der Wand verwachsen, zum größten Teil in ihr aufgegangen.

In einem Längsdurchschnitt dieser Stelle unterscheidet man unter dem Mikroskop deutlich die Tubenwand mit ihren Muskelzügen, ihrem Gefäßreichtum und in den Krypten der Schleimhaut wohlerhaltenes Epithel. Im weiteren Verlauf der Wand verliert sich allmählich der Gefäßreichtum und immer mehr tritt derbes Binde-

gewebe in den Vordergrund, das aber mit dem Bindegewebe der Tubenwand in kontinuierlichem Zusammenhang steht. Man kann durchaus nicht mit absoluter Bestimmtheit sagen, hier hört die Tube auf und hier fängt die Kapsel an, sondern beide greifen ineinander über. Zuerst sieht man noch vollständige Tubenwand mit zahlreichen Gefäßen, diese werden immer weniger, dagegen nimmt das Bindegewebe an Masse zu und setzt schließlich allein die Wand zusammen. Man versteht diese Verhältnisse sofort, wenn man sich noch einmal vergegenwärtigt, daß die Hülle des ausgestoßenen Koagulums zuerst mit den ihr am meisten anliegenden Geweben, und das sind die Fimbrien, verklebt; diese verlieren dabei zum Teil ihre Schleimhaut, das darunter liegende Bindegewebe tritt in Connex mit den den Bluterguß umhüllenden Zellschichten, und auf diese Weise werden die Enden der Fimbrien in die Wand der Hämatocele hineingezogen.

In den obigen Ausführungen ist öfter das Wort „Adhäsionen" gebraucht worden, und man fragt sich, welche Rolle spielen diese in Bezug auf die Hämatocelenkapsel.

Ich möchte von vornherein hervorheben, daß ich bei sämtlichen Präparaten die Kapsel nie ganz glatt gefunden habe, sondern immer waren einige gröbere oder feinere Unebenheiten da, fetzige Adhäsionsstümpfe. Und in den Krankengeschichten ist immer erwähnt, daß jedesmal bei der Operation erst die teils dicken, teils dünnen Verwachsungen getrennt werden mußten, bevor an eine vollständige Herausnahme der betreffenden Präparate zu denken war. Manchmal bestehen nur einzelne, allerdings sehr feste Adhäsionen, während die übrige Wand nur durch feine Stränge mit den umliegenden Organen zusammenhängt. Ein andermal ist jedoch der Hämatocelensack zum größten Teil, bis zu zwei Drittel so fest mit der Umgebung verwachsen, daß es trotz des sorgfältigsten Operierens, trotz der vorsichtigsten Versuche zur Ausschälung des ganzen Sackes nicht gelingt, ihn anders als nur in Fetzen herauszubringen. Folgender Fall mag das eben Gesagte illustrieren.

VI. Frau B. K., 28 Jahre. Hat immer regelmäßig menstruiert bis vor 2 Monaten, wo die erwartete Regel ausblieb; vor 5 Wochen bekam Patientin starke Schmerzen im Leib, seit der Zeit auch Blutungen.

Die klinische Untersuchung stellt fest:

Uterus etwas vergrößert. Links neben ihm ein mannsfaustgroßer festweicher Tumor, wenig verschieblich.

Klinische Diagnose: Extrauteringravidität. Hämatocele.

Bei der Operation findet man einen faustgroßen Tumor links neben und hinter dem Uterus gelegen, den Douglas ausfüllend. Von der linken Tubenecke verläuft die linke Tube im Halbbogen und geschlängelt auf der Höhe des Tumors, um sich mit ihrem letzten Drittel darin zu verlieren. Beim Versuch die Hämatocele herauszuheben, spannen sich einige Adhäsionen zwischen Uterus und Hämatocelenkapsel an; es gelingt leicht, die dünneren stumpf zu trennen, nur an einer Stelle wird durch eine festhaftende Verwachsung eine kleine Ruptur in der Wand verursacht. In dieser Oeffnung treten bröcklige, dunkelbraunrote Blutgerinnsel zu Tage. — Das mikroskopische Bild dieser Stelle läßt vor allem eine ausgebildete Hämatocelenkapsel erkennen. Die Partieen jedoch, wo die Wand von den mit ihr zusammenhängenden Teilen abgerissen ist, zeigen auch in den peripherstenSchichten und da ganz besonders starke kleinzellige Infiltration (cf. Tafel III, Fig. 4). Daraus gehen zahlreiche dünnere Gefäße hervor, die alle radiär auf den Tumor zustreben. An dessen Grenzen verlieren sie sich in dem Granulationswall. Die Wand des Tumors ist außerdem hier dicker als an anderen Stellen. Man gewinnt den Eindruck, daß durch das enge Aneinanderliegen von Bluterguß und Beckenserosa diese letztere zu entzündlicher Reaktion gereizt worden ist; wie wir bei den früheren Präparaten gesehen haben und wie ich immer wieder hervorheben möchte, wird der Bluterguß gewöhnlich schon von einer allerdings dünnen, aus organisierten Zellstücken bestehenden Membran umgeben; es trifft also Bindegewebe und Serosa unmittelbar zusammen und es ist leicht begreiflich, daß dies sehr rasch zu Adhäsionen führt mit den bekannten Erscheinungen von seiten des Peritoneums: Hyperämie, Exsudation, Verklebung, Hineinsprossen von Gefäßen und fortschreitender bindegewebiger Verwachsung. Es wird das wohl auch die Bedeutung dieser Stränge sein, daß sie gleichsam Zentren für die von ihnen ausgehende Organisation sind.

Es kommen nun aber ab und zu solitäre Hämatocelen vor, bei denen das Ostium abdominale tubae völlig frei in die Bauchhöhle hineinragt, während der abgekapselte Bluttumor mit seitlichen Teilen der Tube zusammenhängt, bei denen sich also der Vorgang folgendermaßen abspielt: zuerst intramuraler Bluterguß, eine Zeitlang zurückgehalten von der Tubenwand; da zufällig die Arrosionswirkung des wachsenden Eies nach der Seite des Peritonealüberzuges am stärksten war, kommt es hier zu einer allmählichen Ausdehnung der Wand, bis

diese schließlich einreißt, infolge eines Traumas oder einer neuen Blutung und das ganze Koagulum durch den Spalt gleichsam in die Bauchhöhle hineingeboren wird, ein Vorgang, der von Werth als „äußerer Kapselaufbruch“ beschrieben worden ist; während man früher allgemein annahm, daß dieser infolge der freien Blutung in die Bauchhöhle absolut tödlich sei, ist man heute davon zurückgekommen, da man in so und so viel Fällen die Abkapselung des durch eine Ruptur aus der Tubenwand ergossenen Blutes beobachtet hat. Allerdings muß man wohl zwei Faktoren dafür zur Bedingung machen, daß erstens der Bluterguß sich in geringen Dimensionen bewegt, und daß zweitens der Blutaustritt sehr langsam erfolgt.

Die Präparate werden nach den erst beschriebenen leicht zu verstehen sein, der Vorgang der Abkapselung ist derselbe.

VII. Frl. B. H., 24 Jahre. Menstruation regelmäßig, letzte vor einem Monat; zugleich bekam Patientin Blutungen und Schmerzen im Unterleib.

Klinische Diagnose: Extrauteringravidität.

Laparotomie ergibt linksseitige Tubargravidität, ganz nahe am Isthmus eingebettet und geborsten. Die Blutkoagula sind mit Netz und Flexur verklebt.

Das makroskopische Präparat besteht aus der linken Tube, Ostium abdominale ganz frei; nahe am Isthmus sitzt ihr ein etwa hühnereigroßes Blutkoagulum auf. Die Oberfläche ist höckrig, an einzelnen Stellen mit einem feinen grauen Schleier überzogen.

Auf dem Durchschnitt (cf. Tafel IV, Fig. 8) sieht man deutlich die Tubenwand bis zur halben Höhe des Tumors hinaufreichen, während die obere Hälfte frei hervorragt.

Das mikroskopische Präparat der Durchbruchsstelle (cf. Tafel IV, Fig. 6) zeigt, daß die Schichten der Tubenwand sehr zerfressen und aufgefasert sind, und der Zusammenhang der einzelnen Elemente stark gelockert ist durch das dazwischen eingedrungene Blut. Man sieht deutlich, daß ganze Fetzen von Bindegewebe und Muskelfasern von ihrer Unterlage abgesprengt, schon mehr zu dem Koagulum gehören, als zu der Tubenwand; beim weiteren Heraustreten werden diese organisierten Bestandteile mitgerissen, und bilden dann die Oberfläche des Blutergusses. Und in der Tat findet man auch die frei in die Bauchhöhle vorragende Kuppe bedeckt von solchen Elementen, allerdings sind die einzelnen Bindegewebszellen stark gequollen, doch sind ab und zu noch deutliche Fasern erkennbar.

Man kann also an diesem Präparat wieder feststellen, daß das geronnene Koagulum in seinen peripher sten Schichten durchsetzt und bedeckt von organisierten Bestandteilen aus der Tubenwand in die Bauchhöhle gelangt, und es ist klar, daß diese Hülle eine Resorption verhindert, vielmehr, wie in diesem Falle, Verklebungen und Verwachsungen mit den anliegenden Geweben eingeht.

Ein anderer Fall zeigt ein weiteres Stadium von paratubarer solitärer Hämatocele.

VIII. Frau M. B., 33 Jahre. Menstruation regelmäßig, letzte Regel vor 3 Monaten. Vor 2 Monaten erkrankte Patientin plötzlich mit kolikartigen Schmerzen im Leibe und Ohnmachtsanfällen. Einen Monat später will Patientin nach einem Klistier deutlich die Empfindung gehabt haben, daß ihr im Leibe etwas geplatzt sei. Patientin wurde ohnmächtig. Sie lag einen Monat lang zu Bett und kam dann erst in die Klinik.

Klinische Diagnose: Graviditas tubaria dextra. Hämatocele retrouterina.

Bei der Laparotomie zeigte sich nach Trennung zahlreicher Adhäsionen zwischen Netz und Dickdarm die Hämatocele rechts und hinter dem anteponierten Uterus. Sie wird leicht mit den rechten Adnexen aus dem Douglas enukleirt.

Das makroskopische Präparat besteht aus der rechten Tube, Ovarium; in der Mitte der Tube inseriert mit einer etwa 10 Pfg. großen Basis ein gänseeigroßer Tumor, der von einer ziemlich derben grauen Haut überzogen ist. Auf dem Durchschnitt sieht man wieder (cf. Tafel IV, Fig. 9), wie im vorigen Präparat, die Rupturstelle in der Tubenwand, diese selbst umfaßt nur den unteren Pol des Tumors, und geht dann in die etwa $^1/_2$ mm starke Haut, die den übrigen Teil des Tumors umgibt, über. Diese Haut besteht, wie das Mikroskop ergibt, aus sehr gefäßarmem Bindegewebe; nur da, wo Adhäsionen bestanden hatten, ist stärkere Infiltration zu erkennen. Daraus gehen feine Gefäße hervor, die nach dem Koagulum hinstreben. Das Bindegewebe der Kapsel geht nach der Innenfläche zu allmählich in einen Granulationswall von Leukozyten und Lymphozyten über. Diese durchsetzen die Grenzschichten des Blutes und dringen unter immer neuer Bildung von Bindegewebe vor. Dabei wird das Blut resorbiert; und das zerfallene Blutpigment findet sich längs den Gefäßen, am stärksten in den inneren Grenzschichten der Membran. — Mit Hilfe der Anamnese entwickelt sich also folgendes Bild: Die Tubargravidität bestand etwa einen Monat, dann erfolgte

innerer Abort und Blutung in die Tubenwand hinein, diese leistete noch eine Zeitlang Widerstand; inzwischen begann die Organisation der geronnenen Blutmassen, von dem Bindegewebe der Tubenwand ausgehend. Vielleicht durch Trauma (Pat. gibt an nach einem Klistier) platzte die Tubenwand und zog sich über dem Koagulum zurück, dies wurde dadurch und durch nachfolgende neue Blutungen ausgestoßen und aus dem Konnex mit der Tubenwand gerissen, und da es schon gewisse feste Formen hatte und auch an einigen Stellen organisierte Membran, so kamen bald zahlreiche Adhäsionen und damit Zufuhr von frischen Bindegewebselementen zu stande.

Ein Typus einer älteren Hämatocele aus der Menge gleicher Präparate ist der letzte Fall.

IX. Frau B. R., 29 Jahre. Menstruation regelmäßig, letzte vor 4 Monaten. 1 Monat später bekam Patientin starke Schmerzen im Leibe, Ohnmachtsanfälle, dann traten anhaltende Blutungen auf.

Die klinische Untersuchung stellte rechts und hinter dem anteflektierten Uterus einen etwa faustgroßen Tumor fest.

Klinische Diagnose; Graviditas extrauterina dextra.

Bei der Laparotomie präsentiert sich der Tumor rechts hinter dem Uterus; er ist durch zahlreiche Adhäsionen mit der Tube, Ovarien, Beckenwand verwachsen, doch können diese mit leichter Mühe getrennt werden; nur an der Uteruskante sind die Adhäsionen fester und reißen bei der Herausnahme ein Stück der Membran ab; dabei treten dunkelschwarzrote geronnene Blutkoagula hervor. Die Tube ist verdickt und verliert sich mit ihrem Ostium abdominale in der Hämatocelenwand. Diese hat auf dem Durchschnitt eine Dicke von 3—4 mm entsprechend dem längeren Bestehen der Hämatocele (3 Monate). Das mikroskopische Präparat der Wand zeigt diese aus derbem Bindegewebe bestehend, von feinen Gefäßen durchzogen, die alle nach dem Bluttumor hinstreben. An dessen Grenze verlieren sie sich in einem dichten Granulationswall von Lymphozyten. Sehr schön zeigt dieser Schnitt das allmähliche Hineinwandern dieser Zellen in das Koagulum, als ob sie sich gleichsam hineinfressen; dabei wird das Blut resorbiert und das zerfallene Pigment wegbefördert; es durchsetzt diffus und ziemlich dicht den Granulationswall, dann findet es sich innerhalb der Membran längs der Gefäße in größeren und kleineren Anhäufungen. Man bekommt den Eindruck, daß das Bindegewebe in fortschreitender Neubildung

von außen nach innen begriffen ist; dabei wird die Kapsel immer stärker und fester, der Inhalt immer kleiner und kann, wie die klinische Beobachtung lehrt, ganz aufgesaugt werden.

Die Untersuchung der übrigen Präparate ergibt, daß es sich durchweg um Wiederholungen der oben beschriebenen Fälle handelt, und es wird deswegen von einer ausführlichen Beschreibung abgesehen. Die meisten bestehen aus der Tube und den unmittelbar daran hängenden zerfetzten Teilen des Hämatocelensackes; einige wenige Präparate sind in toto erhalten, d. h. Tube und Hämatocele in einem Stück. Längsdurchschnitte dieser Teile ergeben meist ein außerordentlich schönes Uebersichtsbild über die einzelnen Phasen, in denen die Katastrophe verlaufen ist. Man kann oft deutlich in der Mitte des ganzen Koagulums einen festen, beinahe entfärbten Kern unterscheiden, um den sich in konzentrischer Anordnung eine bis mehrere Schichten frischerer dunkler Blutmassen gruppieren. Manchmal ist die Kapsel dabei zerrissen und dann ragen von der Peripherie her bindegewebige Septen und Divertikel in den Tumor hinein.

Wenn wir das Resultat der Untersuchungen in Kürze zusammenfassen, so ergibt sich folgendes:

In allen Fällen war der Anlaß für die spätere Hämatocele ein nach Extrauteringravidität entstandener Tubarabort. Das in der Wand der Tube eingelagerte und wachsende Ei hat ein Gefäß arrodiert und der Bluterguß erfolgt zuerst intramural zwischen und in die aufgelockerten Gewebsschichten der Tubenwand hinein. Ist die Blutung nicht übermäßig abundant, und erfolgt sie langsam, so gehen von seiten der Tubenwand abkapselnde Prozesse vor sich: aufgelockerte Gewebsfetzen werden vollends von ihrer Grundlage abgesprengt und schlagen sich gleichsam auf dem Koagulum nieder. Diese tote Hülle wird aber bald durchsetzt von lebendigen Lymphozyten und Fibroblasten, die auch in die Grenzschicht des Blutergusses eindringen und sich zu Bindegewebszellen umbilden. Wird der Tumor dann durch die am wenigsten widerstandsfähige Stelle der Tube ausgestoßen, so ist er schon von einer zusammenhängenden, allerdings sehr zarten Haut aus organisiertem Gewebe überzogen. Dadurch wird eine Resorption des Blutes durch das Peritoneum hintangehalten, vielmehr kommt es rasch zur Verklebung und Verwachsung mit den anliegenden Serosaflächen und von hier aus geht die weitere bindegewebige Organisation der Kapsel vor sich. Viel-

leicht gibt das eine Erklärung dafür, warum die Experimente der früheren Autoren fast durchweg resultatlos waren. Sie hatten reines, unvermischtes Blut in die Bauchhöhle getan, und die Folge war, daß es spurlos resorbiert wurde; erst als man das Blut gerinnen ließ und es dann in diesen geformten Stücken ins Peritoneum brachte, da fanden sich wenigstens Reste von Coagulis, die mit ihrer Umgebung verklebt waren.

Busse hat ebenfalls die Vermengung des Blutes mit fremdartigen Bestandteilen betont, das oft schon geformt in Gestalt von Gerinnseln in die Bauchhöhle gelange. Es ist ohne weiteres klar, daß solche Gerinnsel durch die Peristaltik des Darmes nicht wieder breit gewischt werden, sondern im Douglas liegen bleiben, während flüssiges Blut doch wohl durch die oft tief herabreichenden Dünndarmschlingen immer wieder mitgenommen, verteilt und so schnell resorbiert wird. Die Coagula verkleben natürlich zuerst mit den Stellen, denen sie am meisten und dichtesten anliegen, das sind gewöhnlich die Fimbrien; dann mit den Nachbarteilen, Uterus, Ligamentum latum, Beckenwand, Netz und Dickdarm.

Spätere Blutungen erfolgen dann in einen abgeschlossenen Raum hinein und können die Hämatocele zu beträchtlicher Größe ausdehnen.

Das Endergebnis läßt sich also dahin zusammenfassen: Das Blut kommt nicht flüssig in die Bauchhöhle, sondern geronnen und geformt, in seinen peripherstен Schichten durchsetzt mit organisierten Bestandteilen aus der Tubenwand stammend, Bindegewebskeimen, Muskelfasern, durch die eine Resorption verhindert wird, und die Verklebungen und Verwachsungen mit der Nachbarschaft eingehen. Von hier schreitet die weitere bindegewebige Ausbildung der Hämatocelenmembran weiter fort.

Literatur.

Bumm, Grundriß zum Studium der Geburtshilfe 1902.
Busse, Ueber Bildung von Hämatocelen. Monatsschr. f. Geb. u. Gyn. Bd. 16.
Fehling, H., Die Bedeutung der Tubenruptur und des Tubenabortes für Verlauf, Prognose und Therapie der Tubenschwangerschaft. Zeitschr. f. Geb. u. Gyn. Bd. 38 Heft 1.
Fischel, W., Ueber einen Fall von solitärer Haematocele peritubaria pseudocystica. Monatsschr. f. Geb. u. Gyn. 1897, Bd. 6 Heft 2 S. 178.

Fritsch, H., Die Krankheiten der Frauen. 8. Aufl. 1897. Tubargravidität, Hämatocele. S. 494.
Derselbe, Die retrouterine Hämatocele. Samml. klin. Vortr. 1873, Nr. 56.
Gusserow, Ueber Haematocele periuterina. Arch. f. Gyn. Bd. 29 S. 388 Heft 3.
Harsu, M., Beitrag zur Aetiologie der Haematocele retrouterina. Tierversuche. Inaug.-Dissert. Berlin 1890.
Mandl, L. und H. Schmit, Beiträge zur Aetiologie und patholog. Anatomie der Eileiterschwangerschaft. Arch. f. Gyn. Bd. 56 Heft 22 S. 401.
Muret, M., Beiträge zur Lehre der Tubenschwangerschaft. Arch. f. Gyn. Bd. 26 S. 22.
Saenger, Zentralbl. f. Gyn. 1890, Nr. 31 S. 558.
Derselbe, Ueber solitäre Hämatocelen und deren Organisation. Verhdlg. der Deutschen Ges. f. Gyn. 1893, Bd. 5 S. 281—302. Leipzig 1893.
Derselbe, Ueber Organisation von Hämatocelen. Zentralbl. f. Gyn. 1893, Nr. 25 S. 580.
Schauta, F., Lehrb. d. ges. Gyn. 2. Aufl. Leipzig 1898. I. Teil. S. 261, 266. II. Teil. S. 99, 600.
Schröder, Ueber die Bildung der Hämatocele. Arch. f. Gyn. Bd. 5.
Totschek, Ueber Organisation von Hämatocelen im Anschluß an Tubarschwangerschaft. Dissert. inaug. Würzburg 1899.
Veit, Ueber intraperitoneale Blutergüsse. Samml. klin. Vortr. 1891, Nr. 15.
Werth, Die Extrauteringravidität. v. Winckels Handbuch der Geburtshilfe 1903.
Winternitz, Hämatocele. Handbuch der Gynäkologie, herausgegeben von J. Veit, Bd. 3, 2. Hälfte.
Zedel, Zeitschrift f. Gyn. Bd. 26.
Zweifel, Zur Behandlung der Blutergüsse der Gebärmutter (Haematocele retrouterina). Arch. f. Gyn. 1884, Bd. 22 S. 185.

Erklärung der Abbildungen auf Tafel III—IV.

Tafel III.

Fig. 1. Längsschnitt der gedehnten Tubenwand. M = Muskelbündel. L = aus den Gefäßen ausgewanderte Lymphocyten.
Fig. 2. L = einwandernde Lymphocyten. G = neugebildetes Gefäß. F = Fibroblasten, aus den Lymphocyten hervorgegangen.
Fig. 3. Längsschnitt durch die Ansatzstelle der Kapsel. F = Fimbrien, mit der HC (Hämatocelenkapsel) verwachsen. TW = Tubenwand.
Fig. 4. HC = Hämatocelenkapsel. A = Abrißstelle der Adhäsion. G = neugebildete Gefäße.

Tafel IV.

Fig. 5. B = Bindegewebe der Tubenwand. L = auswandernde Lymphocyten. SK = Schleimhautkrypte. G = Gewebsfetzen auf dem Coagulum, aus Bindegewebe und Muskelfasern bestehend, von Lymphocyten durchsetzt.
Fig. 6. Längsschnitt durch die Rupturstelle. TW = Tubenwand. B = gequollenes Bindegewebe, aus der Tubenwand stammend.
Fig. 7. Durchtrittsstelle der Tube, von innen gesehen. HC = Hämatocelenkapsel. T = Tubenlumen. F = Fimbrien, mit der Kapsel verwachsen.
Fig. 8. Längsschnitt durch durch die Rupturstelle. TW = Tubenwand. B = gequollenes Bindegewebe, aus der Tubenwand stammend.
Fig. 9. Längsschnitt. TL = Tubenlumina. F = Fimbrien. HC = Hämatocelenkapsel.

Curt Maennel, Anatomische Untersuchungen über den Bau und die Aetiologie der Hämatocelenmembran.

Fig. 1.



Fig. 2.

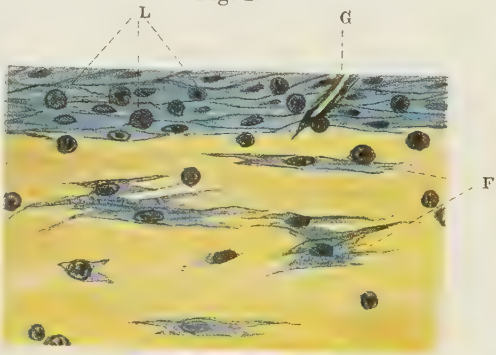

Fig. 3.

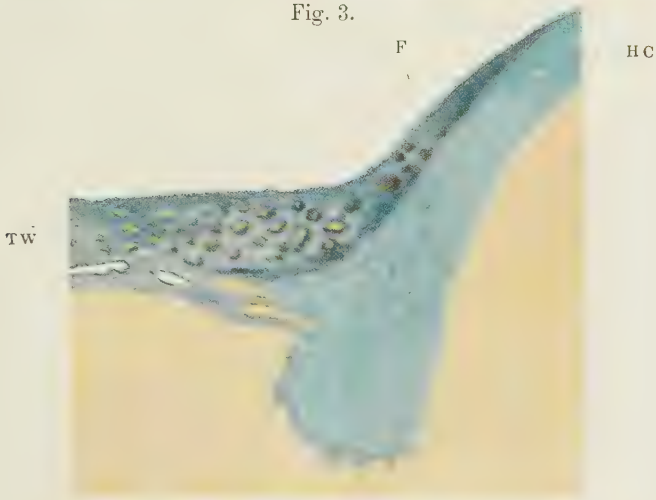

Fig. 4.

Herrn Geheimrat Prof. Dr. Küstner erlaube ich mir an dieser Stelle für die gütige Überlassung des Materials und Herrn Dr. Fuchs für seine freundliche Unterstützung meinen aufrichtigen Dank zu sagen.

Lebenslauf.

Ich, Ernst Adolf Curt Maennel, Preuße, bin am 12. Januar 1882 als Sohn des verstorbenen Kaufmanns Nathanael Maennel und seiner Ehefrau Lydia, geb. Kliche, zu Neutomischel, Prov. Posen, geboren. Ich bin altlutherischer Konfession und besuchte von meinem 6. Jahre an die Volksschule, mit 10 Jahren die gehobene Knabenschule meiner Vaterstadt. Mit 13 Jahren kam ich auf das Kgl. Gymnasium zu Meseritz, das ich am 19. Februar 1902 mit dem Zeugnis der Reife verließ.

Ich studierte Medizin im S.-S. 1902 und W.-S. 1902/03 in Breslau, im S.-S. 1903 in Marburg, im W.-S. 1903/04 und S.-S. 1904 in Leipzig; Ende desselben bestand ich ebenda die ärztliche Vorprüfung. Im W.-S. 1904/05 genügte ich der ersten Hälfte meiner Militärpflicht; dann studierte ich bis zum W.-S. 1907 wieder an der Universität Breslau; am 10. Mai 1907 bestand ich das ärztliche Staatsexamen, und am 10. Juni 1907 das tentamen rigorosum.

Während meiner Studienzeit besuchte ich die Vorlesungen, Kliniken und Kurse der Herren Professoren und Dozenten:

Brefeld, Hasse, Ladenburg, Kükenthal, Meyer, Peter, Gasser, Disse, Beckmann, Chun, Garten, His, Hering, Siegfried, Spalteholz, Ponfick, Filehne, Stern, Müller, Ludloff, Flügge, Dienst, Groenouw, von Strümpell, Garrè, Küstner, Neisser, Hinsberg, Klingmüller, Anschütz, Krause, Uhthoff, Bonhoeffer, Czerny, Winkler, Lesser, Heine.